Hauptvorlesung
Gynäkologie und Geburtshilfe

V.
Leitung und Überwachung der regelwidrigen und Risikogeburt

Kardiotokographie
Basales Frequenzniveau

- Kindsbewegungen mit Dauer-Akzelerationen
- Fieber der Mutter, Medikamente
- Nabelschnurkompression, chronisch (BEL)
- Vagotonus/Rhythmusstörung
- Hypoxie (!!)

Mikroblutuntersuchung

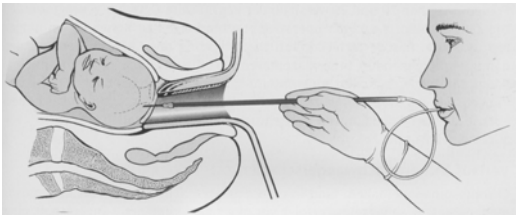

Unter amnioskopischer Sicht wird nach Desinfektion und Hyperämisierung durch flüssigen Stickstoff die Haut angeritzt und das Blut in einer heparinisierten Glaskapillare aufgefangen.

E-5.1 Die weiblichen Beckenformen

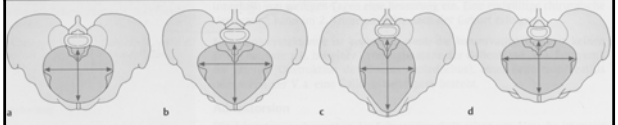

a Gynäkoides Becken mit querovalem Beckeneingang. Diese für die Geburtsmechanik ideale Beckenform kommt am häufigsten vor.
b Androides Becken mit herzförmigem oder dreieckigem Beckeneingang. Diese Form erinnert an das männliche Becken.
c Anthropoides Becken mit längsovalem Beckeneingang.
d Flaches (platypeloides) Becken.

E-5.4 Durchmesser des weiblichen Beckens

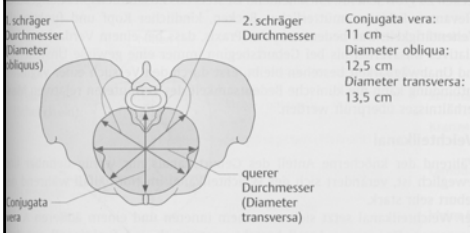

E-5.1 Maße des kleinen Beckens

Ebene	*gerader Durchmesser (cm)*	*schräger Durchmesser (cm)*	*querer Durchmesser (cm)*	*Form*
Beckeneingang	11	12	13	queroval
Beckenweite	12	12	12	rund
Beckenenge	11		10,5–11	
Beckenausgang	11–12	12	11	längsoval

E-5.3 Messung der Conjugata diagonalis

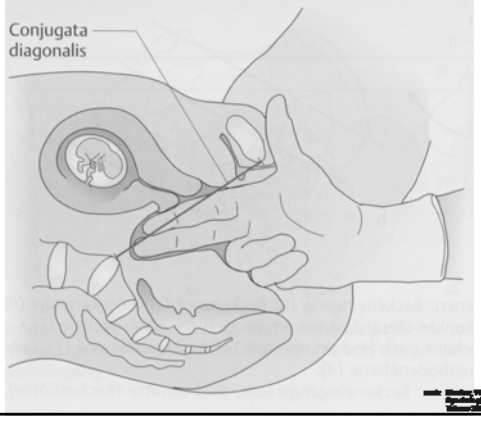

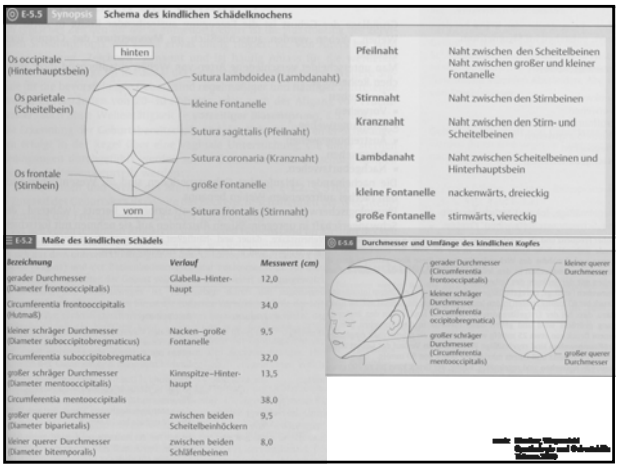
E-5.5 Synopsis Schema des kindlichen Schädelknochens
hinten
Os occipitale (Hinterhauptsbein)
Os parietale (Scheitelbein)
Os frontale (Stirnbein)
vorn
Sutura lambdoidea (Lambdanaht)
kleine Fontanelle
Sutura sagittalis (Pfeilnaht)
Sutura coronaria (Kranznaht)
große Fontanelle
Sutura frontalis (Stirnnaht)
Pfeilnaht Naht zwischen den Scheitelbeinen Naht zwischen großer und kleiner Fontanelle
Stirnnaht Naht zwischen den Stirnbeinen
Kranznaht Naht zwischen den Stirn- und Scheitelbeinen
Lambdanaht Naht zwischen Scheitelbeinen und Hinterhauptsbein
kleine Fontanelle nackenwärts, dreieckig
große Fontanelle stirnwärts, viereckig
E-5.2 Maße des kindlichen Schädels
Bezeichnung Verlauf Messwert (cm)
gerader Durchmesser (Diameter frontooccipitalis) Glabella–Hinterhaupt 12,0
Circumferentia frontooccipitalis (Mutmaß) 34,0
kleiner schräger Durchmesser (Diameter suboccipitobregmaticus) Nacken–große Fontanelle 9,5
Circumferentia suboccipitobregmatica 32,0
großer schräger Durchmesser (Diameter mentooccipitalis) Kinnspitze–Hinterhaupt 13,5
Circumferentia mentooccipitalis 38,0
großer querer Durchmesser (Diameter biparietalis) zwischen beiden Scheitelbeinhöckern 9,5
kleiner querer Durchmesser (Diameter bitemporalis) zwischen beiden Schläfenbeinen 8,0
E-5.6 Durchmesser und Umfänge des kindlichen Kopfes
gerader Durchmesser (Circumferentia frontooccipitalis)
kleiner schräger Durchmesser (Circumferentia occipitobregmatica)
großer schräger Durchmesser (Circumferentia mentooccipitalis)
kleiner querer Durchmesser
großer querer Durchmesser

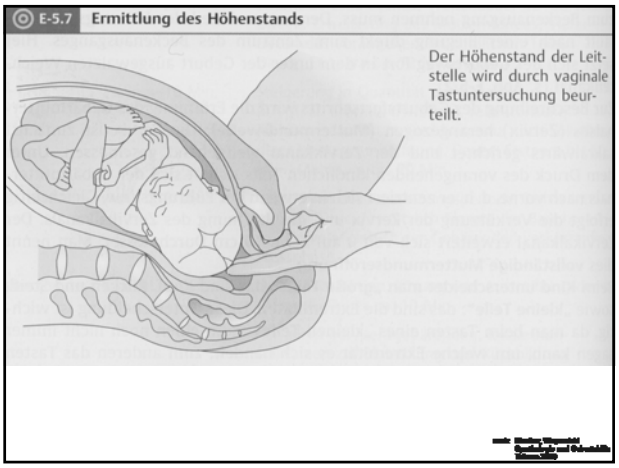
E-5.7 Ermittlung des Höhenstands
Der Höhenstand der Leitstelle wird durch vaginale Tastuntersuchung beurteilt.

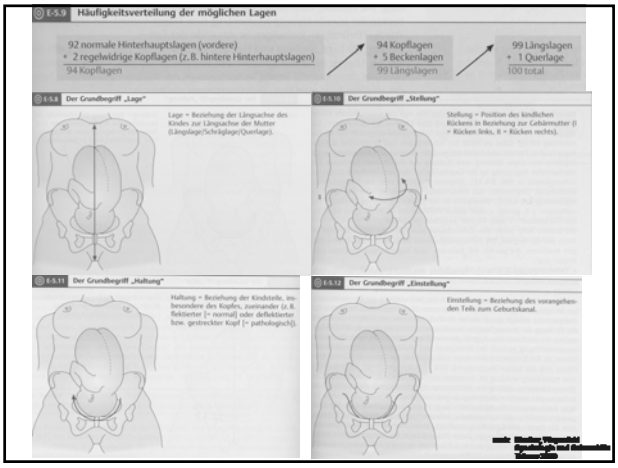
E-5.9 Häufigkeitsverteilung der möglichen Lagen
92 normale Hinterhauptslagen (vordere)
+ 2 regelwidrige Kopflagen (z. B. hintere Hinterhauptslagen)
94 Kopflagen
94 Kopflagen
+ 5 Beckenlagen
99 Längslagen
99 Längslagen
+ 1 Querlage
100 total
E-5.8 Der Grundbegriff „Lage"
Lage = Beziehung der Längsachse des Kindes zur Längsachse der Mutter (Längslage/Schräglage/Querlage).
E-5.10 Der Grundbegriff „Stellung"
Stellung = Position des kindlichen Rückens in Beziehung zur Gebärmutter (I = Rücken links, II = Rücken rechts).
E-5.11 Der Grundbegriff „Haltung"
Haltung = Beziehung der Kindsteile, insbesondere des Kopfes, zueinander (z. B. flektierter [= normal] oder deflektierter bzw. gestreckter Kopf [= pathologisch]).
E-5.12 Der Grundbegriff „Einstellung"
Einstellung = Beziehung des vorangehenden Teils zum Geburtskanal.

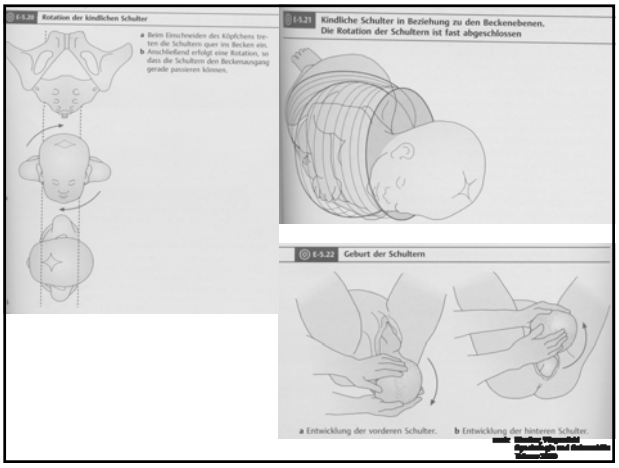
E-5.20 Rotation der kindlichen Schulter
a Beim Einschneiden des Köpfchens treten die Schultern quer ins Becken ein.
b Anschließend erfolgt eine Rotation, so dass die Schultern den Beckenausgang gerade passieren können.
E-5.21 Kindliche Schulter in Beziehung zu den Beckenebenen. Die Rotation der Schultern ist fast abgeschlossen
E-5.22 Geburt der Schultern
a Entwicklung der vorderen Schulter.
b Entwicklung der hinteren Schulter.

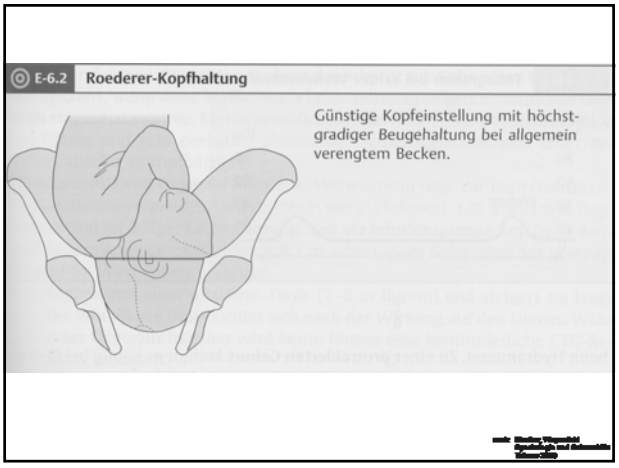
E-6.2 Roederer-Kopfhaltung
Günstige Kopfeinstellung mit höchstgradiger Beugehaltung bei allgemein verengtem Becken.

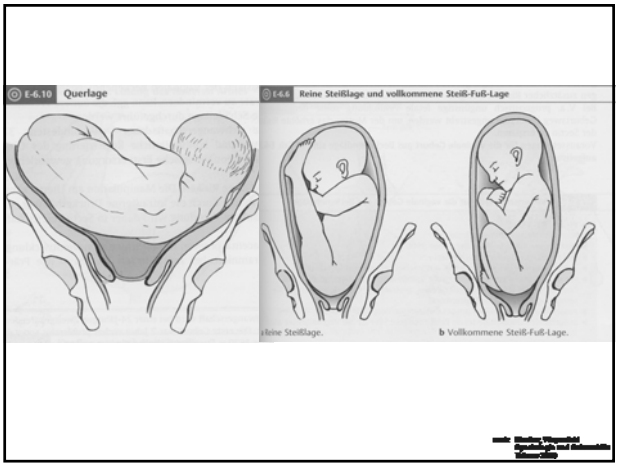
E-6.10 Querlage
E-6.6 Reine Steißlage und vollkommene Steiß-Fuß-Lage
reine Steißlage.
b Vollkommene Steiß-Fuß-Lage.

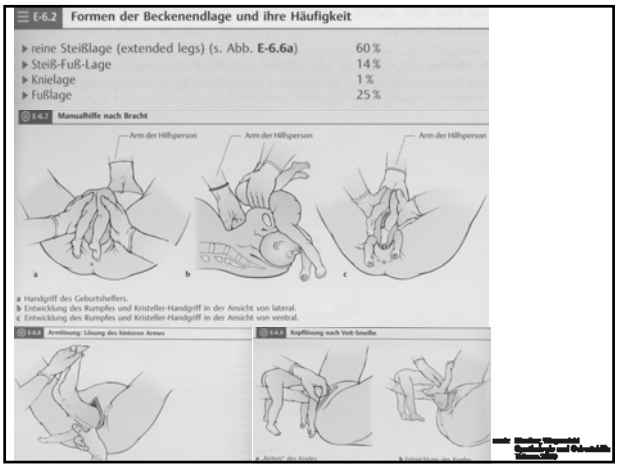

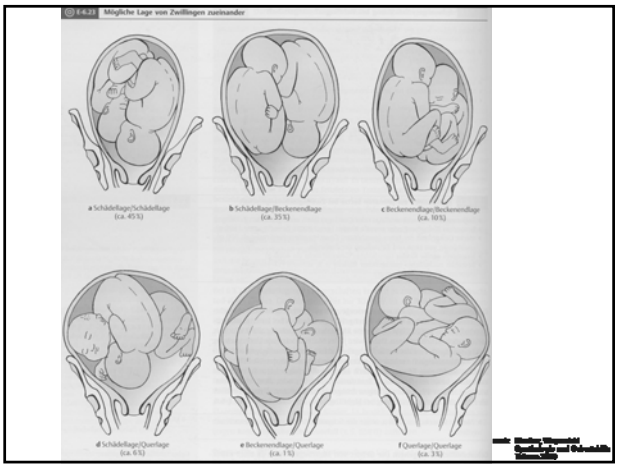

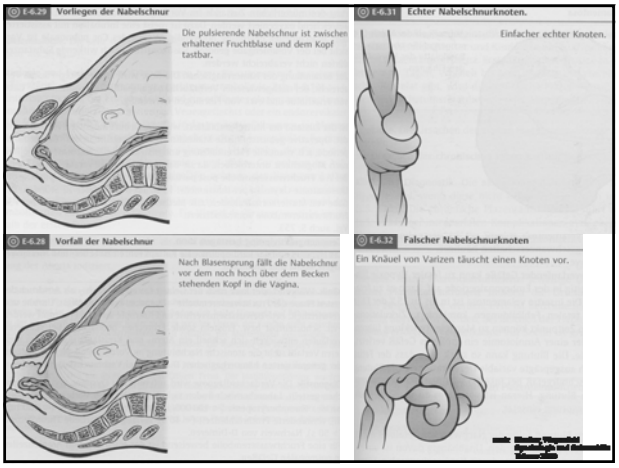

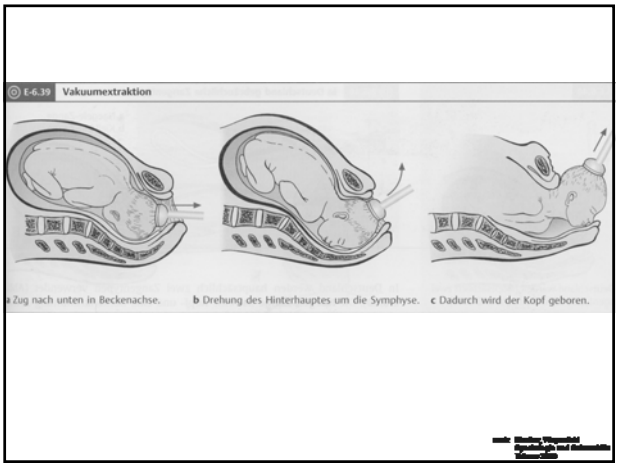

Kardiotokographie
Dezelerationen

- Utero-plazentare Durchblutung reduziert
  - Plazentainsuffizienz
  - V. Cava - Kompression
- Umbilikale Durchblutung reduziert
- Mütterliche Hypoxie
- Kopfkompression?

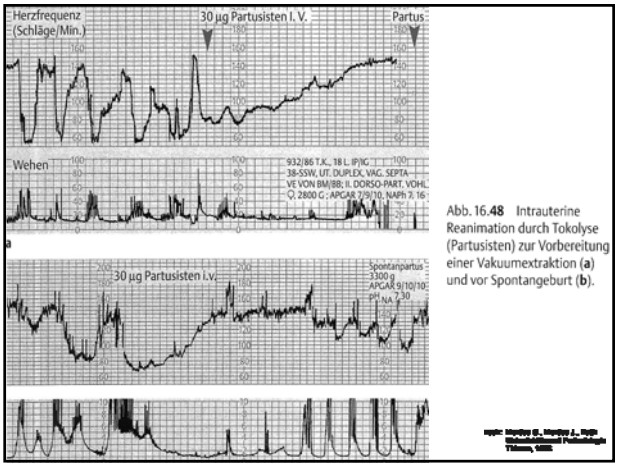

Abb. 16.48 Intrauterine Reanimation durch Tokolyse (Partusisten) zur Vorbereitung einer Vakuumextraktion (**a**) und vor Spontangeburt (**b**).

Dezelerationen
Abklärung

- Scheindezeleration
  Kindsbewegungen, Mutter fragen, tasten, Oszillationen!
- Cava-Syndrom, evtl. larviert
  Lagewechsel, Blutdruck, Tonus, cave! Partusisten
- Nabelschnur-Kompression / straff
  Ultraschall, NS-Diagnostik, VT hochschieben
- Dezelerationsfläche kleiner bei rez. Hypoxie
  Mikroblutuntersuchung

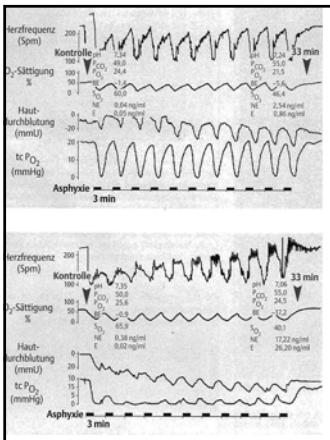

Abb. 16.35 Beziehung zwischen intrauterinem Sauerstoffmangel, Dezelerationen der fetalen Herzfrequenz, arterieller Sauerstoffsättigung, Hautdurchblutung und tcP_{O_2} des Kindes in utero im Experiment. Mit zunehmendem Sauerstoffmangel nach 60 s (**a**) und 90 s (**b**) Unterbrechung der uterinen Durchblutung (11mal 30 Minuten) steigt die Dezelerationsfläche an, und die Hautdurchblutung sowie der tcP_{O_2} fallen auf Werte nahe Null ab (**b**). Diese Kreislaufzentralisation ist von einer ausgeprägten Azidämie und Catecholaminauschüttung begleitet (BE = „base-excess", NE = Noradrenalin, E = Adrenalin).

[redacted]

Geburt 1
308339

6.55Uhr:	37 j. II Gravida, 0 Para (1 x Abortabrasio in 6. SSW) in 41 + 1 SSW stellt sich im Kreissaal mit regelmäßiger Wehentätigkeit alle 4–5 Min. vor.
CTG:	Baseline 140 Spm, bis AP völlig unauffälliges CTG, so dann in AP regelmäßige Dezeleartionen (I DIP)
Ultraschall:	zeitentsprechende Fetometrie, Doppler o. B., VW-Plazenta, FW-Menge normal
Vag. Befund:	Zervix erheblich verstrichen, MM 2 cm
Amnioskopie:	FW klar

Im Verlauf des Tages zunehmende Wehentätigkeit.

18:18 Uhr	Spontanpartus aus II. HHL nach Wehentropf in EP und AP, 2 x NSU (Hals), med.-lat. Epi re in PDA und LA.
Kind:	Weiblich, 3010g, Länge 51cm, KU 34cm, APGAR 9-10-10, N-pH 7,41

CTG 308339

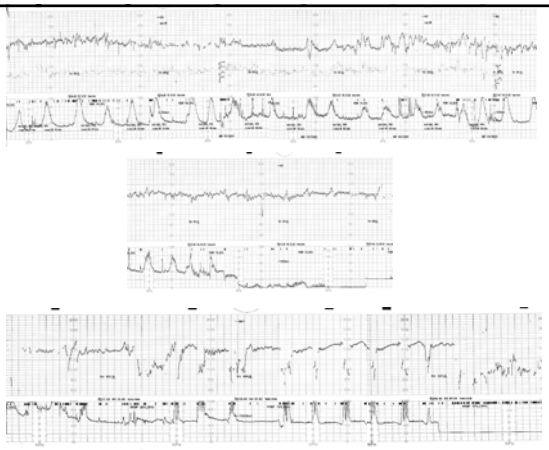

Geburt 2
308433

12.14 Uhr:	26 j. I Gravida, 41. SSW stellt sich im Kreissaal vor wegen fragl. WT und blutigem Schleimabgang
Vag. Befund:	Zervix verstrichen, MM 2 cm, sakral, weichsäumig, FB prall
USD:	HW-Plazenta o. B. soweit einsehbar, FW-Menge normal, Doppler o. B., zeitgerechte Fetometrie
CTG:	unauffällig mit Wehentätigkeit (unregelmäßig)

Pat. geht auf Station und meldet sich um 23.55 Uhr mit regelmäßiger WT wieder im Kreissaal, MM jetzt 3 cm, Kopf fest im BE, Pat. gibt starke Schmerzen an > Nubain i. m. >PDA, WT lässt nach, MM 5 cm, >Wehentropf bis Geburt (mit Unterbrechungen wegen kindlichen Reaktionen)

CTG:	Baseline 140Spm, Wehentropf ab 11.37 Uhr, Beginn regemäßiger Dezelerationen ab 12.15 Uhr, MM vollständig, Kopf tief BE, kompensatorische Baselineerhöhung auf 150 Spm
13.17 Uhr:	Spontanpartus aus Vierfüsslerstand aus II. HHL. Männlich, 3650g, L 56 cm, KU 35cm, APGAR 9-10-10, N-pH 7,20 DR Grad II in PDA und LA

CTG 308433

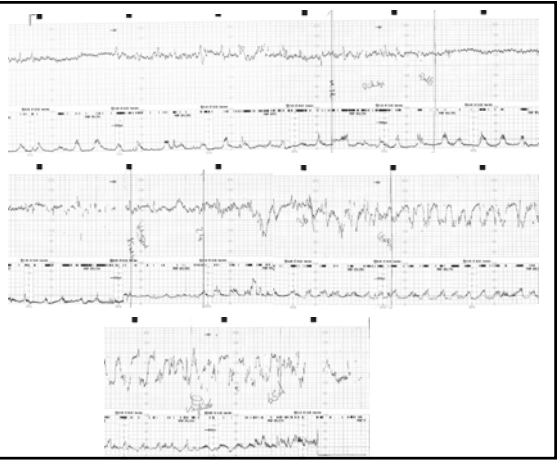

Geburt 3
311685

23 j. II Grav., 0 Para (Z. n. Frühabort), meldet sich mit BS im Kreissaal,

Risikofaktoren:	Hydramnion
Vag. Befund:	MM 3-4 cm, dünnsäumig, Kopf hoch über Beckeneingang leicht abschiebbar (MBU kaum möglich)
11.56 Uhr MBU:	7,31, MBU 14.01 Uhr: 7,36
USD:	Dorsoposteriore SL, Doppler o.B., FWM reichlich
CTG:	um ca. 10.20 Uhr Dip I, 10.40 Uhr tachykard und eingeengt, ab 11.20 Uhr wehenabhängige Dip I, ab 12 Uhr wehenabhängige Dip II mit ungünstigen Zusatzkriterien (Anstieg der Basalfrequenz), 15.20 Uhr tiefe langanhaltende Dezeleration über 4 Minuten >>> Sectioindikation 15.30 Uhr
16.11 Uhr:	sek. Sectio caesarea aus II SL mit 4 x NSU in der EP bei patholog. CTG in PDA, weiblich, G: 3220 g, L: 52 cm, KU: 36 cm, APGAR: 9-10-10, N-pH: 7,29

CTG 311685 1-6

CTG 311685 7-12

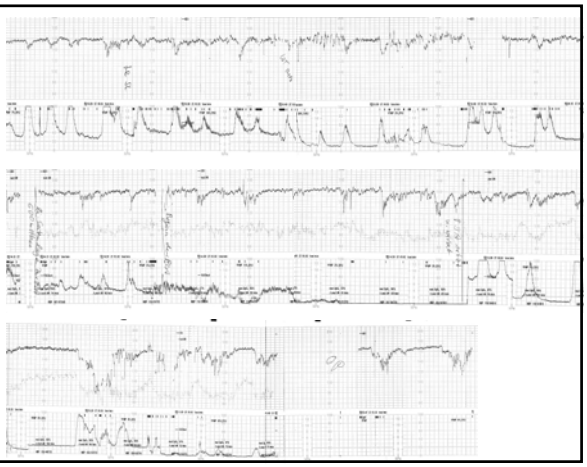

Frühkindliche Gehirnerkrankungen
- Neuronale Schäden -

- Hirnblutungen
- Hirninfarkt
- Nervenzelltod

950 000 Euro für Kunstfehler bei Geburt

Paderborn (dpa) - Nach einem ärztlichen Kunstfehler bei der Geburt eines heute vierjährigen Jungen erhält die Familie 950 000 Euro Schmerzensgeld. Darauf haben sich die Familie und die Versicherung des Krankenhauses geeinigt. Das gab der Anwalt der Familie bekannt. Damit seien alle Ansprüche des mit einem Hirnschaden und blind geborenen Kindes aus dem Kreis Soest abgegolten, so der Anwalt. Weil ein Arzt und eine Hebamme Komplikationen bei der Entbindung nicht rechtzeitig erkannt hätten, sei die Geburt zu spät eingeleitet worden. Zuerst habe die Versicherung des Krankenhauses in Buren eine Zahlung abgelehnt. Nach Einreichung einer Klage sei es dann zum Vergleich gekommen. Mit dem Schmerzensgeld werden alle Folgeschäden auf Lebenszeit abgegolten.

Süddeutsche Zeitung, 25. November 2004

ELSEVIER

European Journal of Obstetrics & Gynecology and Reproductive Biology 75 (1997) 191–203

OBSTETRICS GYNECOLOGY

Peri/intraventricular haemorrhage: a cranial ultrasound study on 5286 neonates

Richard Berger*, Steffen Bender, Sonja Sefkow, Volker Klingmüller, Wolfgang Künzel, Arne Jensen

Department of Obstetrics and Gynaecology, Ruhruniversität Bochum, In der Schornau 23–25, D-44892 Bochum, Germany

Received 16 July 1996; received in revised form 20 May 1997; accepted 23 June 1997

Abstract

Objective: We launched a prospective cranial ultrasound study at the Department of Obstetrics and Gynaecology of the University of Giessen. In this study we examined the incidence and severity of brain damage in neonates and related them to various obstetrical risk factors. *Study design:* More than 90% of all neonates born between 1984 and 1988 were included in the study (n=5286) and were screened by ultrasound for cerebral abnormalities on 5–8 days post-partum. The relation between the incidence of peri/intraventricular haemorrhages (PIVH) and obstetrical risk factors were analyzed by contingency tables. *Results:* The most frequent abnormality was PIVH (3.6%) of various degrees (grade I–III). Periventricular leucomalacia, porencephalia, subarachnoidal haemorrhages, and hydrocephali were rare (<0.2%). The incidence of PIVH increased progressively with decreasing gestational age, e.g. from 1.6% at 38–43 weeks up to 50.0% at 24–30 weeks of gestation. A large percentage of babies with PIVH were clinically normal. In immature neonates there was a close inverse relationship between Apgar score at 1, 5 and 10 min and both incidence and severity of PIVH. This was in contrast to findings in mature neonates where a marked increase in the incidence of PIVH was found only with Apgar scores as low as 0–4 points. The relation between the incidence of PIVH and both cardiotocography and arterial cord blood pH was poor, independent of the gestational age. The incidence of PIVH was increased in growth retarded fetuses (pH≤7.29), premature rupture of membranes, fever sub-parta and gestosis. It is interesting to note that in mature fetuses there was no difference in the incidence of PIVH between vaginally delivered (0.8%) and sectioned breech presentations (2.1%). In preterms at 35–37 weeks with prolonged labour and secondary cesarean section, the incidence of PIVH was very high (11.2%). *Conclusion:* From the present study we conclude that the incidence of PIVH especially in immature neonates is highly associated with low Apgar scores at birth. Since the Apgar score reflects the clinical condition and the degree of circulatory centralisation of neonates that is influenced by various ante- and intranatal risk factors, a protective obstetrical management is necessary to reduce the incidence of PIVH in neonates. © 1997 Elsevier Science Ireland Ltd.

Keywords: Cranial ultrasound; Peri/intraventricular haemorrhage; Preterm neonates; Term neonates; Apgar score; Umbilical blood pH; Cardiotocogram

Hirnblutung
- Pathologie -

28. SSW 38. SSW

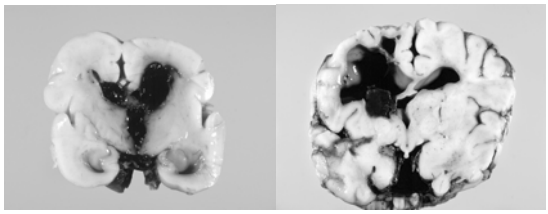

Hirnblutung
- Sonographie -

Hirnblutung **III°** Hirnblutung **IV°**

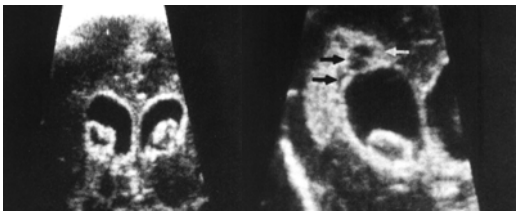

Häufigkeit von Hirnblutungen
- Screening -

Gestationsalter Apgar 1 Min.

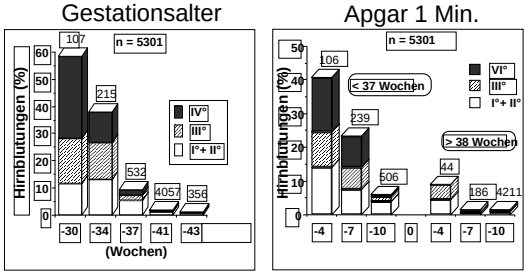

Risiko: Maternales Fieber
- Infektion und Hirnblutung -

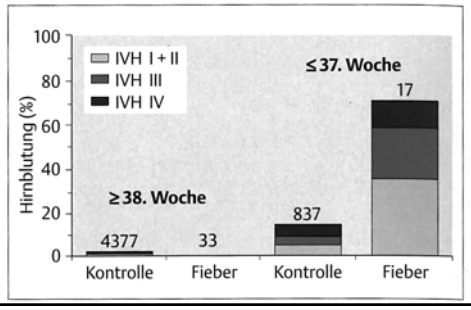

Frühkindlicher Hirnschaden II
- Folgen -

- 1,2 % aller Kinder sind Frühgeburten mit < 1.500g
  - 57,6% unauffällig
  - 23,5% mit leichtem Handicap
  - 18,9% mit schwerem Handicap
- pro Jahr in Deutschland ca. 1.000 Fälle mit schweren Hirnschäden

Frühkindlicher Hirnschaden III
- Schulrückstellungen -

- Frühgeborene 41,6%
- Reifgeborene 8,3%

Ursachen

- Hyperaktivität 84,2%
- Koordinationsstörung 59,1%
- Spastische Lähmung 55,3%

Drescher, UKE Hamburg 1998

Zerebrale Ischämie
- 30 Min. experimentell -

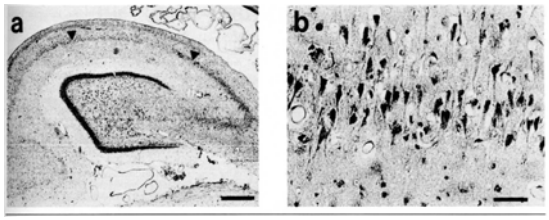

Williams et al., 1992

Zerebrale Ischämie
- Neuronen- und Funktionsverlust -

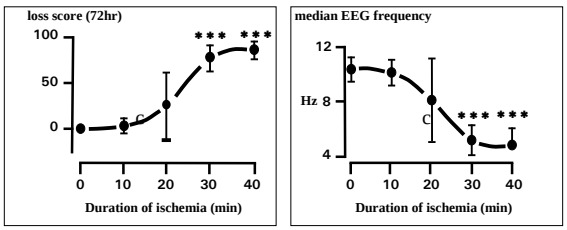

nach Williams et al., 1992

Neuroprotektion MK-801
- 30 Min. experimentell -

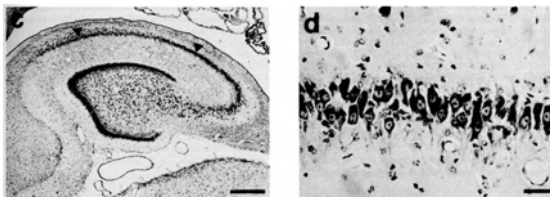

Williams et al., 1992

Neuroprotektion

Hypothermie **Flunarizin**

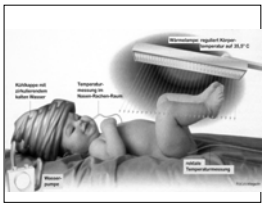

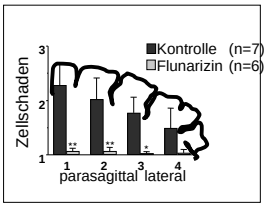

RUHR-UNIVERSITÄT BOCHUM

Stammzell-Forschungsgruppen

Zell Physiologie

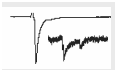

Neuroanatomie

Neurophysiologie

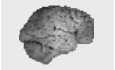

Universitätsfrauenklinik

Virologie

Stammzelltherapie

ZSIZ

Proteomcenter

mpc

Arbeitsmedizin

BGFA

IGS Neuroscience

IGSN

Neuroinformatik

JNF

Nabelschnurblut
- Stammzellasservierung -





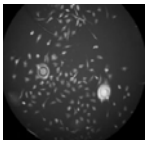





Nabelschnur-Stammzellen

- neuronale Differenzierung *in vitro* -

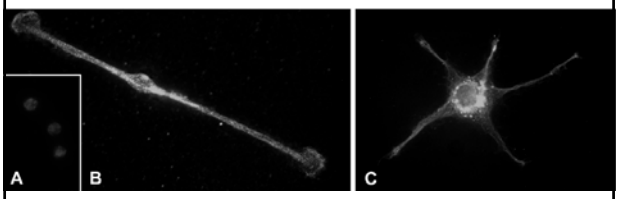

Nabelschnur-Stammzellen

- einfache Gewinnung
- ethisch unproblematisch
- dauerhaft zu konservieren

Stammzellen aus humanem Nabelschnurblut



Humanes Nabelschnurblut → Mononukleäre Fraktion → Vorkultivierung

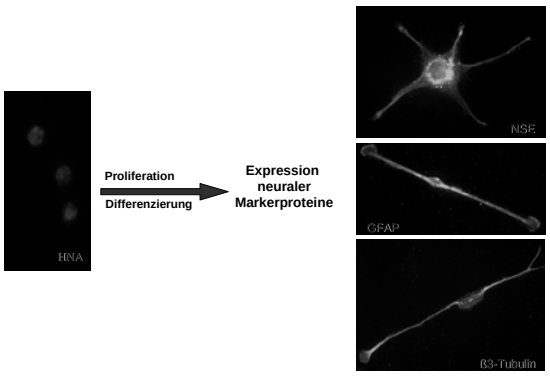

„Levine-Modell“ Ratte
- Experimentelles Protokoll -

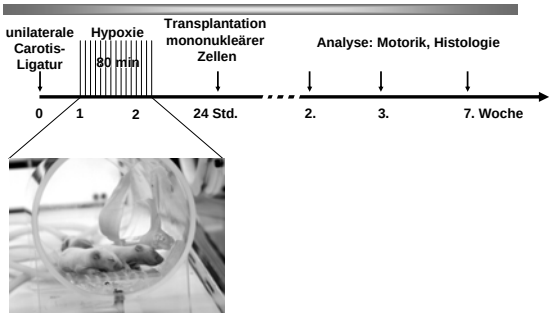

Untersuchung der Tiere nach Stammzell -Transplantation

- Makroskopie
  - Mikroskopie
    - Identifikation der transplantierten Zellen
      - Analyse ihrer Differenzierung
        - Funktionelle Untersuchungen

A) Makroskopie - Score (nach Bona et al., 1997)

kein makroskopisch erkennbarer Schaden

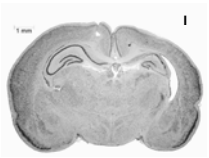

diskret skizzierte, oberflächliche Pigmentierung der ipsilateralen Hemisphere

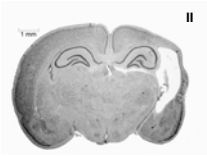

moderates zystisches Infarktareal der ipsilateralen Hemisphäre (≤ 4 mm)

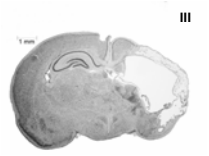

schwerer zystischer Infarkt der ipsilateralen Hemisphäre (> 4 mm)

B) Histologie

- neuronaler Zelltod
- Hydrocephalus
- fokale ischämische Hirnschädigung

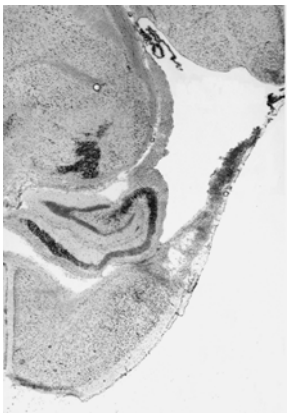

Klüver-Barrera Färbung

C) Immunhistochemie

GFAP-Expression der kontralateralen Hemisphäre (ohne Läsion)

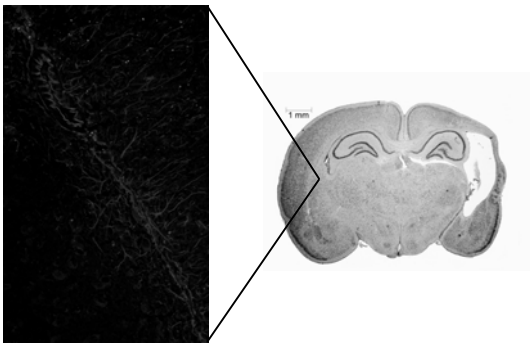

D) Identifikation transplantierter Zellen

Immunhistochemische Analyse humaner Zellen im Rattenhirn

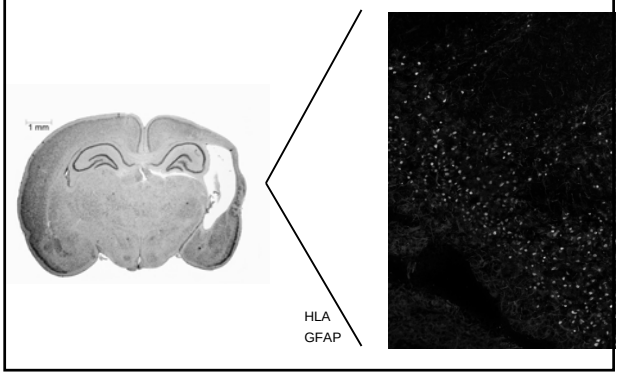

D) Identifikation transplantierter Zellen

HLA
GFAP

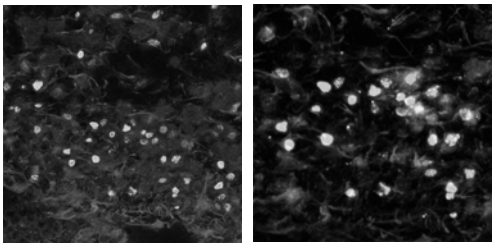

HLA
GFAP

Untersuchung der Tiere nach Stammzell -Transplantation

- **Makroskopie**
  - **Mikroskopie**
    - **Identifikation der transplantierten Zellen**
      - **Analyse ihrer Differenzierung**
        - **Funktionelle Untersuchungen**

E) Funktionelle Untersuchungen der Motorik

Footprint Analyse

Laufmuster

Vermessung der Pfotenabdrücke:
- Zehenabstand Vorderpfote
- Zehenabstand Hinterpfote
- Länge des Pfotenabdrucks
- Schrittlänge

Zehenabstand

Zehenabstand

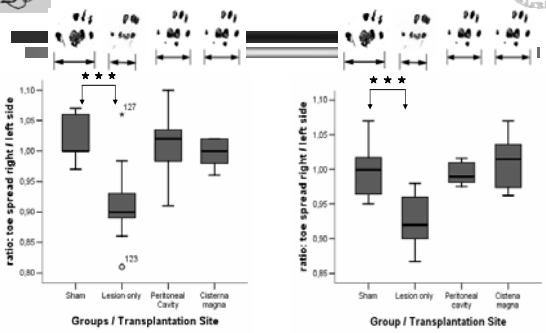

P 21 → P 49

Grobe Kraft

Seiltest

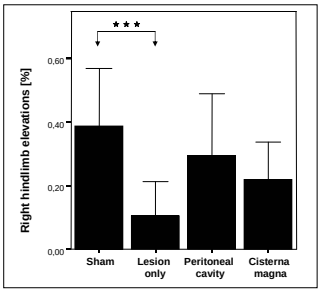

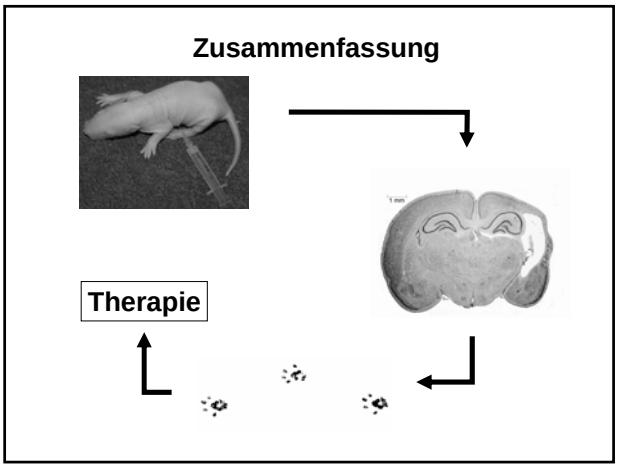
Zusammenfassung
Therapie

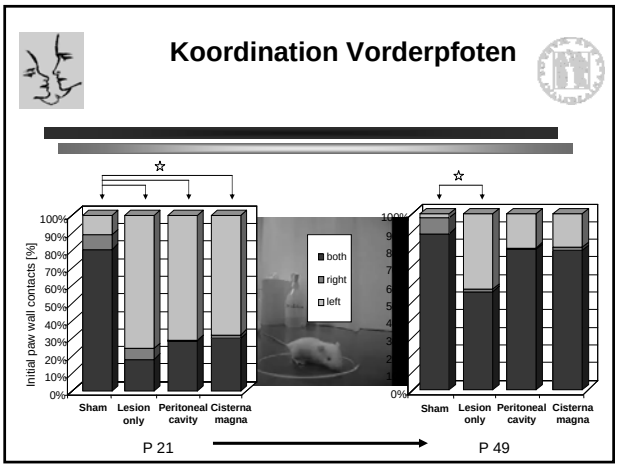
Koordination Vorderpfoten
Initial paw wall contacts [%]
100%
90%
80%
70%
60%
50%
40%
30%
20%
10%
0%
Sham
Lesion only
Peritoneal cavity
Cisterna magna
both
right
left
P 21
P 49